

نامه دانشکده پزشکی «تهران»

آذر ماه ۱۳۴۳

شماره سوم از سال بیست و دوم

حجت‌المراد آوری‌های علمی

مشاهده یک مورد میگرو لیتیاژی در بخش داخلی بیمارستان رازی توسط:

دکتر مهدی آذر (۱) دکتر مهدی قوایمان (۲) دکتر کاظم آملی (۳)
بیمار مردی است ۳۲ ساله (م. ج. ۰) اهل طارم قزوین که برای اولین بار در ۱۷/۴/۴۳
بعلت تنگی نفس که از یکماه قبل محسوس شده بود در بخش پزشکی بیمارستان رازی
بستری میشود. قسمت اعظم زندگانی بیمار در مزارع گذشته و هرگز با سنگ فلزات و معادن
سروکاری نداشته و تا حدود سه سال قبل نیز ناراحتی حس نمی کرده است ولی از آن زمان کم کم
سرفه عارضش میشود که مزاحم کار بیمار نبوده و در حدود شش ماه قبل شدت یافته و بتدریج
تنگی نفس عارضش شده است و این تنگی نفس از یکماه قبل بقدری شدید میشود که وی را
مجبور به بستری شدن مینماید. در خلال این مدت دل دردی عارضش شده که بیشتر در ناحیه

۱- استاد و رئیس تشکیلات پزشکی یک بیمارستان رازی.

۲- دانشیار و متصدی بخش پزشکی ۲۰ تخت خوابی بیمارستان رازی.

۳- رئیس درمانگاه آزمایشگاه دانشکده پزشکی

هیپوکوندر راست بوده است بعلاوه در اوایل خرداد ماه بمدت ۴ روز خلط خونین دفع کرده و تاکنون چندین بار نیز این عمل تکرار شده است همچنین از اوائل اردیبهشت ماه دردهای مبهمی در طرف خلفی قفسه صدری بیمار را سخت ناراحت میکردند. بیمار هیچگاه ورم نیاورده و جز ایامی که خلطش خونین بوده در سایر موارد سرفهها خشک بوده اند. تا قبل از بستری شدن درمان اساسی درباره او بعمل نیامده است.

در سابقه فامیلی و شخصی بیمار موضوع قابل ذکر نیست.

در معاینه بیماری است باحالت عمومی نسبتاً خوب که از تنگی نفس در موقع حرکت و خوابیدن به پشت، درد شکم و بی اشتهائی شکایت دارد. تمام صورت بیمار بنفش مایل بارغوانی، چشمانش قرمز، انتهاها کبود، انگشتانش در دستها بطور واضح و در پاهای بطور متوسطی بقراطی هستند. در پاهای او وجود ندارد. در مشاهده قفسه صدری چلیکی و متسع است و از قابلیت اتساع آن کاسته شده، دنده هامورب، تنفس شکمی است و معکوس شدن نسبت تنفسی را بخوبی میتوان دید. قاعده ریهها سوبمات است ولی ارتعاشات صوتی بدست میخورند. در سمع در سرتاسر ریهها رالهای مرطوب بگوش میرسد و نسبت زمان تنفسی طبیعی نیست. صداهای قلب در چهار کانون طبیعی است و سوفلی شنیده نشده است. فشار خون $\frac{120}{70}$ میلی متر جیوه. تعداد قرعات نبض ۸۰ در دقیقه. کبد بزرگ است و دو بند انگشت از زیر لبه دندهها پائین تر است و لب چپ آن تا ناحیه اپی گاستر ادامه یافته و دردناک است. آورده گردنی متورم و در جریان وریدی برگشت کبیدی و داجی دیده میشود. بیمار اختلال ادراری ندارد.

آزمایشهای لابراتواری ذیل نزد بیمار بعمل آمده که نتایج آن بقرار ذیل است

اوره خون ۳۴/۰ گرم در لیتر لوکوسیت ۸۲۰۰ نفوسیت ۲۸٪ سفرخون ۴۰ میلی گرام در لیتر پروتئین توتال خون ۵۸ گرم در لیتر در آزمایش مدفوع تخم تریکوسفال دیده شد گلبول قرمز ۶۱۰۰۰۰۰ پولی نوکلر ۵٪ تست سالکویچ +++ آلبومین ۳۳ گرم در لیتر هموگلوبین ۱۵ گرم درصد انو ۱۶٪ سدیمانته اسین گلوبولی ۶ میلیمتر جیوه در ساعت اول الکالین فسفاتاز واحد بودانسکی گلوبولین ۲۵ گرم در لیتر همتاکریت ۶۰٪ مونوسیت ۲٪ کلسیم سرم خون ۱۲ میلی گرم در لیتر در خلط BK ندارد در رادیوگرافی از ریتین و قلب سرتاسر دوریه بطوریکه نواخت تاریک و غلیظ است و

فقط قسمت فوقانی آن روشن است و سایه قلب و مدیاستن پوشانده شده است. (مطابق عکسهای

I (۲۹ و ۳۰)

در رادیوگرافی کلیه ها سنگی در کالیس تحتانی کلیه راست دیده میشود. در رادیوگرافی معده واثنی عشر ضایعه عضوی دیده نشد.

در الکتروکاردیوگرافی محور الکتریکی قلب بطرف راست منحرف بوده و غلبه نیز با طرف راست میباشد.

آزمون های فیزیولوژیائی در تاریخ ۳۳/۴/۳۴ از بیمار بعمل می آید و نتیجه آن در جدول شماره ۱ گنجانیده شده است II

توضیح: با مراجعه با آزمایش های مذکور تغییرات ذیل دیده میشود:

حجم ریوی: ظرفیت تام ریوی (حد اکثر هوائی که پس از شهیق عمیق در ریتین وجود دارد یعنی هوائی که پس از شهیق عمیق می توان از ریتین خارج کرد با اضافه هوای باقیمانده در ریتین) در بیمار کاهش یافته و از مقدار طبیعی که در حدود ۴/۹ لیتر است به ۳ لیتر رسید. ظرفیت حیاتی (حد اکثر هوائی که پس از یک شهیق عمیق میتوان از ریتین خارج کرد) نسبت به یک شخص عادی شدیداً کم شده و تقریباً نصف مقدار طبیعی شده است. در عوض حجم باقیمانده (مقدار هوائی که پس از یک زفیر عمیق در ریتین باقی می ماند.) زیاد شده و بدوی برابر مقدار طبیعی رسیده است. نسبت حجم باقی مانده به ظرفیت تام ریوی که بطور عادی ۲۰ الی ۳۰ درصد است تا ۵۰ درصد بالا رفته. بنابراین بطور کلی گنجایش ریتین محدود شده و این محدودیت بیشتر مربوط به کاهش ظرفیت حیاتی یعنی فضائی است که میتواند بازوبسته شود و از لحاظ تنفس عملاً مورد استفاده قرار میگیرد.

I- بعداً اطلاع حاصل شد که بیمار قبل از بستری شدن در بیمارستان رازی ببخش پرتوشناسی سازمان

شاهنشاهی خدمات اجتمائی مراجعه کرده و در آنجا رادیوگرافی رینین بعمل آمده است و تشخیص کالسینوز ریتین و برنکولیتیز برای او داده اند.

II - قسمتی از این آزمایشات در مطب خصوصی (دکتر کاظم آملی) و بقیه در آزمایشگاه ریوی بیمارستان پهلوی انجام گرفته است (وابسته با آزمایشگاه فیزیولوژی دانشکده پزشکی) تعیین مقدار اشباع هموگلوبین از اکسیژن نیز در بخش قلب بیمارستان پهلوی و با کمک آقای دکتر دیوشلی بوده است برای اندازه گیری حجم ریوی و سرعت تنفس از Pulmonet, expirograph استفاده شده است فشار انیدرید کربنیک خون شریانی با دستگاه ساده شده Holdane اندازه گیری شده (روش Rebresthing) و حجم باقیمانده با روش دقیق کردن هلیوم انجام شده است

حجم ریوی

مقدار طبیعی ۴/۹ لیتر	نتیجه ۴ لیتر	ظرفیت تام ریوی
۳/۹ لیتر	۲ لیتر	ظرفیت حیاتی
درحدود یک لیتر	۲ لیتر	حجم باقیمانده
۲۰-۳۰٪	۵۰٪	نسبت حجم باقیمانده به ظرفیت تام ریوی
	۰/۷ لیتر	حجم ذخیره شهیتی
	۰/۷ لیتر	حجم ذخیره زفیری
	۲/۷ لیتر	ظرفیت باقیمانده عملی

تهویه

مقدار طبیعی ۰/۴ لیتر	نتیجه ۰/۶ لیتر	حجم جاری
الی ۰/۶ لیتر		تعداد تنفس در دقیقه
۱۲-۱۸	۲۰	حجم دقیقه
۷-۱۰ لیتر	۱۰ لیتر	

خون شریانی

مقدار طبیعی ۹۷٪	نتیجه ۸۵٪	اشباع هموگلوبین از اکسیژن (درسوق تنفس از هوا)
۹۷-۱۰۰٪	۸۹٪	اشباع هموگلوبین از اکسیژن (پس از تنفس از اکسیژن)
۳۰-۴۵ میلیمتر	۴۳ میلیمتر جیوه	فشار انیدرید کربنیک

مکانیک تنفس

مقدار طبیعی	نتیجه ۱/۵ لیتر	مقدار زفیر سریع (در اولین ثانیه)
۷۵-۸۵٪	۷۵٪	نسبت زفیر سریع به ظرفیت حیاتی
۱۱۲ لیتر	۳۰ لیتر	حداکثر ظرفیت تنفسی

باینجهت توانائی بیمار برای انجام دادن کارهای سنگین محدود شده و با کوچکترین حرکت دچار تنگی نفس میشود.

تهویه: بیمار دچار هیپروانتیلیسیون است و بجای آنکه بطور طبیعی ۱۲ الی ۱۸ بار در دقیقه نفس بکشد ۲۵ بار در دقیقه تنفس میکند. این اختلال ازیک سواحتیاج بیش از حد بیمار را بعمل تنفس نشان میدهد و از طرف دیگر خود باعث صرف انرژی بیش از حد برای انجام دادن تنفس بهتری میگردد. اندازه گیری تهویه آلوئولی انجام نشد زیرا وسایل اندازه گیری فضای مرده فراهم نبود.

خون شریانی: میزان اشباع هموگلوبین از اکسیژن در خون شریانی پائین آمده و به ۸۵ درصد رسیده است (میزان طبیعی در حدود ۹۷ درصد میباشد) و این حال حاکی از آن است که اکسیژن با اندازه کافی جذب نمی شود. (مقدار جذب اکسیژن در بیمار ۳۲۰ سانتیمتر مکعب در دقیقه بود و این مقدار با توجه به تقلائی بیمار برای انجام تنفس کافی بنظر نمیرسد) پس از آنکه بیمار مدت ۱ دقیقه از اکسیژن خالص تنفس کرد مجدداً میزان اشباع اندازه گرفته شد و این بار ۸۹ درصد بود یعنی این بار هم بمقدار طبیعی رسید. این امتحان نشان میدهد که در بیمار علاوه بر آنکه وجود میکرولیت ها و ضایعات دیوار آلوئولها مانع جذب اکسیژن بمقدار کافی میگردد. مقداری از خون وریدی بدون آنکه با اکسیژن مجاور شود و یا فرصت جذب آن را داشته باشد از عروق ریوی عبور کرده بصورت خون وریدی وارد دهلیز چپ میشود.

یکی از نتایج کمبود اکسیژن خون در بیمار بروز پلی سیمی (۱) (بعلت تحریک مغز استخوان) است بطوریکه هماتوکریت به ۴۰ درصد رسیده بود.

دفع انیدرید کربنیک برخلاف جذب اکسیژن در ریتین بیمار طبیعی است بطوریکه فشار انیدرید کربنیک خون شریانی معادل ۳ میلیمتر جیوه و در حدود طبیعی است. علت طبیعی بودن دفع انیدرید کربنیک دو چیز است. اول آنکه قابلیت نفوذ این گاز زیاد و ۲ برابر اکسیژن است. دوم آنکه بیمار بیش از حد عادی نفس می کشد (هیپروانتیلیسیون) و باین جهت می تواند ضایعات آلوئولها را که ممکن است باعث اختلال عبور این گاز باشند جبران نماید. فشار اکسیژن و PH خون بعلت نداشتن دستگاه های لازم اندازه گیری نشد ولی با استفاده از دیاگرام ران و فن (۲) مقدار فشار اکسیژن در خون شریانی در موقع تنفس از

هوا ۰۳ میلیمتر و در موقع استنشاق اکسیژن ۰۶ میلیمتر جیوه میشود (مقدار طبیعی ۰۵ میلیمتر جیوه است). مقدار انیدرید کربنیک خون شریانی با استفاده از دیاگرام مذکور در حدود ۰۰۰ حجم درصد میشود. (۲۰ میلی الی والانت در لیتر).

مکانیک تنفس: آزمایش های اختصاصی بعلت نداشتن دستگاه های لازم انجام نشد ولی امتحانات مربوط به سرعت و سهولت تنفس بعمل آمده و ازین لحاظ تقریباً طبیعی بود یعنی بیمار توانست ۷۰ درصد از ظرفیت حیاتی خود را بایک زفیر سریع در اولین ثانیه خارج کند (نسبت طبیعی در حدود ۸۰ درصد است).

حداکثر ظرفیت تنفسی (یعنی حداکثر هوایی که بانفس های هرچه سریع تر و عمیق تر میتوان در مدت یک دقیقه تنفس نمود) شدیداً کاهش یافته و این کاهش همگام با تقلیل ظرفیت حیاتی صورت گرفته و به نصف مقدار طبیعی رسیده است.

از این امتحانات میتوان نتیجه گرفت که در این بیمار ضایعات از نوع انسدادی (۱) نیستند یعنی برونش ها و پرونشول ها باز بوده و تقریباً بطور طبیعی هوارا عبور میدهند بلکه نوع ضایعات ریوی از نوعی است که گنجایش ریه را کم کرده یا عبارت دیگر ریه را تنگ ساخته است (ضایعات تغلیلی) (۲).

پونکسیون برای بیوپسی از ریه توسط آقای دکتر سرکیسیان در مؤسسه تاج پهلوی انجام گرفت و چنانکه در تصویریری که از مقطع یک آلئول برداشته شده است دیده میشود فضای داخل آلئول بتوسط پوست در پوست (کالکوسفریت) اشغال شده است که مقطعش مدور است و در مرکز آن دانه بی شکل دیگری دیده میشود. در لای پوسته های آن حفره های خالی وجود دارد. در جدار آلئول ها واکنش سلولی دیده میشود. همچنین واکنش لنفوسیتی در جدار بعضی از آلئول ها دیده میشود که در شکل واضح است. البته در مقاطع مختلف نسج آلئول های آزاد هم دیده میشود. بیوپسی از پوست جهت مطالعه عروق طبیعی بودند.

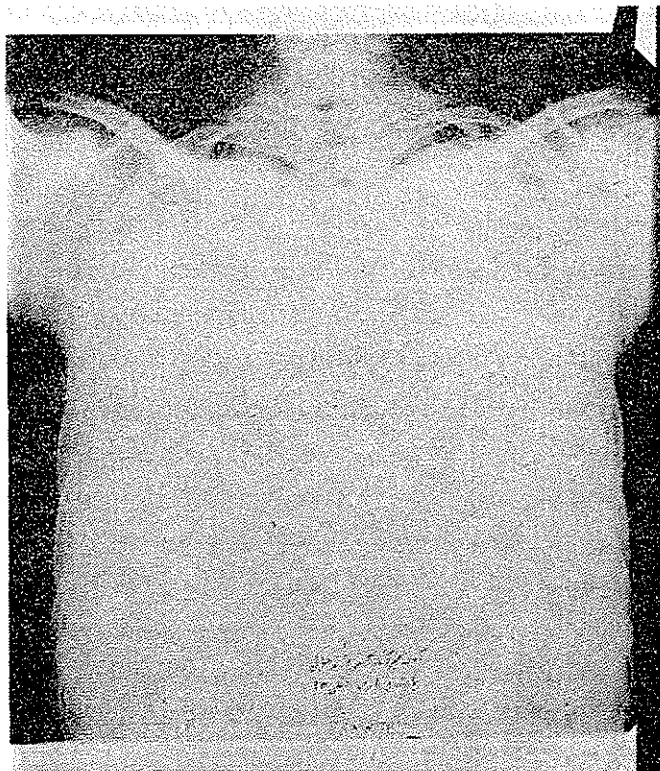
باتوجه به رادیوگرافی های ریه و آزمون های بالینی، فیزیولوژیائی و یافت شناسی که از ریه بیمار بعمل آمده تشخیص میکرولیتازریوی (۳) محرز است که در اثر آن بیمار دچار قلب ریوی زمین گردیده است. با این تشخیص برای تخفیف عوارض قلبی بیمار بدرمان با دیژیتالین پرداخته شد و پس از اینکه قلب بیمار بمرحله جبران شده رسید بیمار تحت درمان کورتونی قرار گرفت یعنی ابتداء با ۳۰ میلی گرم متی کورتن (پردنی زولون) شروع شد

۱- Obstructive

۲- Restrictive

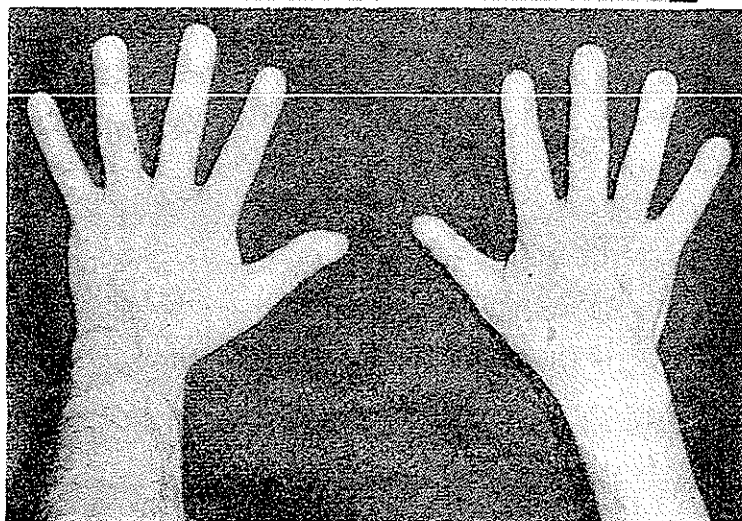
۳- Pulmonary alveolar microlithiasis

و تا ۲۰ روز ادامه داده شد و در ضمن بتدریج مقدار آن تقلیل داده شد. طبیعی است که این درمان همراه با تجویز دیکریستیمین جهت مبارزه با عفونت های ریوی بوده است.



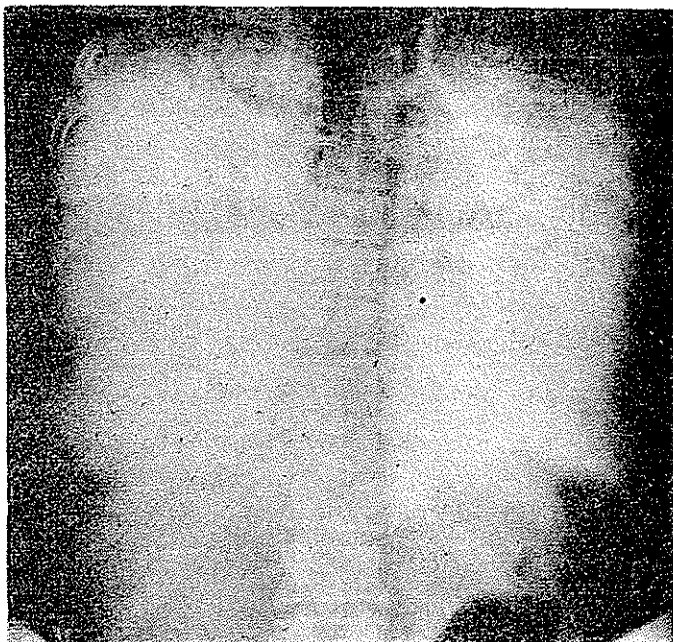
(شکل ۱)

رادیوگرافی از روبروی
ریدها که تمام ریه تار
دیده میشود فقط قله ها
کمی روشن است.

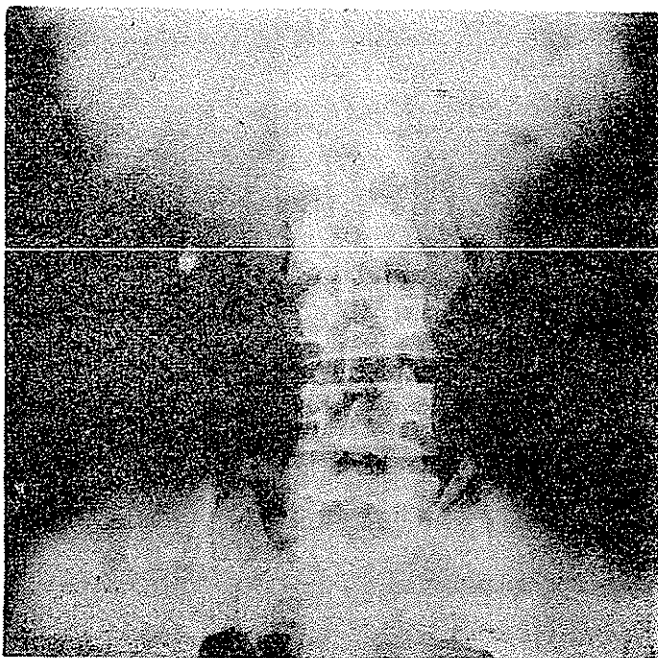


(شکل ۲)

انگشتان بقراطی دستها



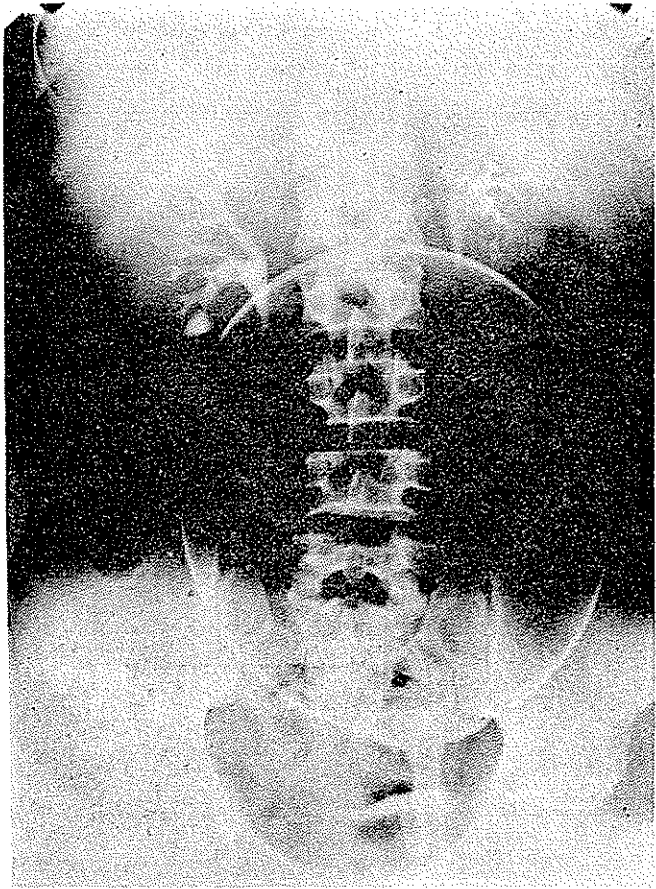
(شکل ۳)
 رادیوگرافی ریتین از پشت
 باتابش اشعه نافذ ترازی
 معمول.



(شکل ۴)
 رادیوگرافی کلیه ها بطور
 ساده - سنگ کوچک در
 محل کلیه راست.

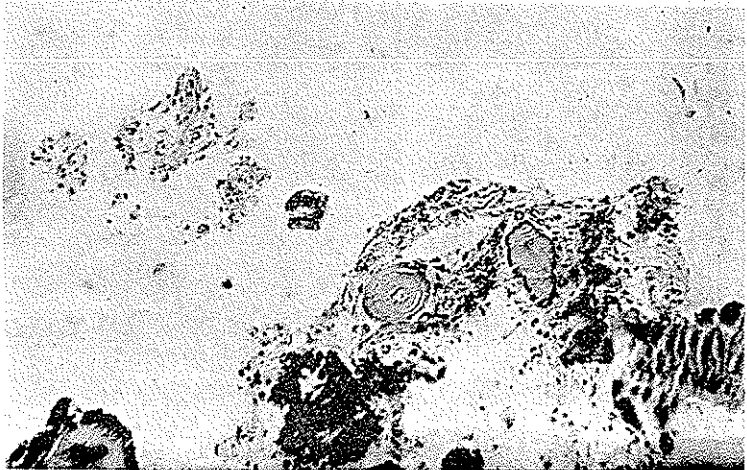
(شکل ۵)

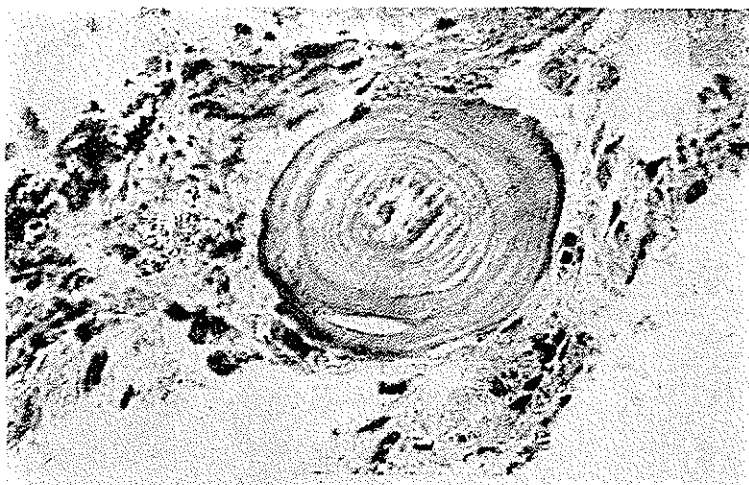راديوگرافي از كليۀ ها
۱۵ دقيقه بعد از تزريق
ماده حاجب و فشار روي
شکم. سنگ در کاليس
تحتانی کليۀ راست .



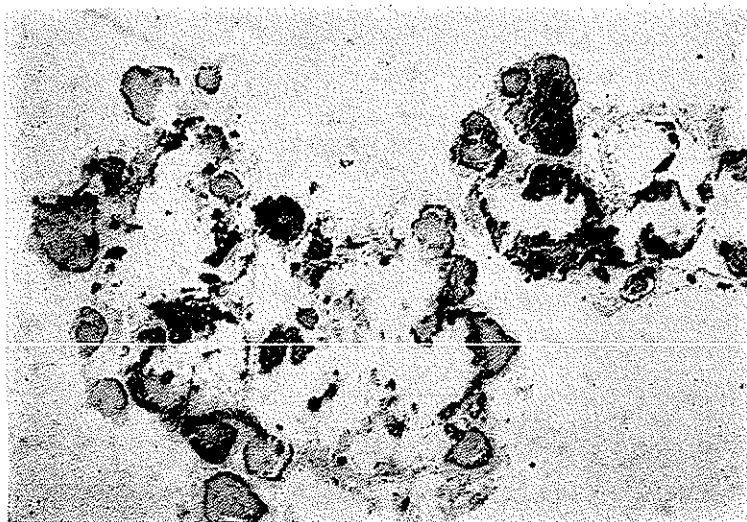
(شکل ۶)

درشت نمائی ضعيف
(۱۰۰ برابر) از برش
تهيه شده از بافت ريه
که توسط پونکسيون
بلست آمده است ضخامت
ديواره آلوتولها را با
پرسدن بعضی از آنها از
ماده کلسيمي نشان سی
دهد که در نقاط
کلسيفيکاسيون شديد
رنگ تيره يکنواخت
مشاهده ميشود و در
نقاط کلسيفيکاسيون
خفيفتر منظره ورقه ورقه
متحدالمرکز مشاهده
ميشود



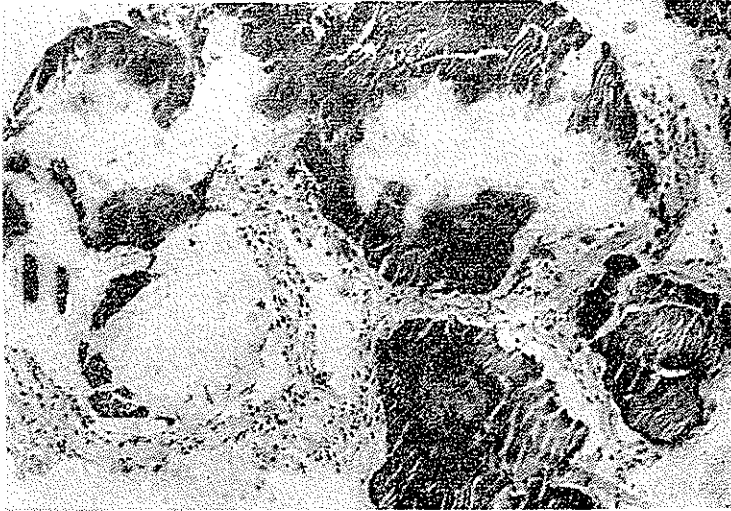

ش ۷- درشت نمائی قوی (۴۰۰ برابر) از منظره قبلی که کالکوسفریت داخل آلوئول را با فیروز و ارتشاح سلولی دیواره آلوئول نشان میدهد



ش ۸- منظره دیگری از آلوئولهای ریوی که تحت کشش میباشند و داخل آنها بتعداد مختلف کالکوسفریت موجود است .
(درشت نمائی ضعیف ۱۰۰ برابر)

نتایج درمانی از نظر جاوگیری از میکرو ولی تیاژ و بهبود آن سنفی بود و تغییری در وضع بیمار حاصل نگردید.
فقط در اثر درمان با دیژیتالین توانستیم نارسائی قلب بیمار را معالجه کنیم و او با قلب نسبتاً جبران شده مرخص شد.



(شکل ۹)

درشت نمائی از منظره قبلی که تحت کشش بودن و منظره شطرنجی آلوئولها را بخوبی نشان میدهد. داخل آلوئولها کالکوسفریت با کلسیفیکاسیون متفاوت وجود دارد. فیبروز جدار آلوئول نیز بوضوح دیده میشود.
(درشت نمائی قوی ۴۰ برابر)

« بحث »

میکرولیتیاوزیه بیماری نادری است و عبارتست از تولید ذرات آهکی (کالسیفیه) متورق در داخل حبابهای سرتاسر ریه بدون اینکه در وجود بیمار اختلالی در متابولیسم کلسیم و فسفر در کار بوده باشد.

این بیماری در سال ۱۹۱۸ توسط هاربتس (۱) شرح داده شد و در سال ۱۹۳۱ توسط

پوهر (۱) نامگذاری (۲) شده است.

درسالمهای بعد بتدریج چند مورد ازین بیماریها گزارش داده شد و بعداً چند مورد را دریک خانواده مشاهده و وصف کردند و بتدریج درچند مورد دیگر نیز دوائر اعتقاد بیک نوع افضه سیامی (مرکب از ۹٪ کلسیم + ۱/۶٪ سیلیس) که بیماران معتاد روزانه از آن بمقدار ۷/۵ گرم در مدت متجاوز از ۳ سال مصرف میکرده اند مشاهده شد.

بطور کلی تاژانویه ۱۹۶۴ بیش از ۸ مورد ازین بیماری در مطبوعات پزشکی جهان گزارش شده است. و این اولین بار است که موردی از آن از نظر بالینی، رادیولوژیائی، فیزیولوژیائی و آسیب شناسی در بخش داخلی بیمارستان رازی با همکاری گرانهای همکارانی که از آنها نام برده شده بطور کامل مطالعه شده و منتشر میگردد و این مورد بخصوص ازین جهت قابل اهمیت است که بیمار نه با سنگ، معدن، فلز، سیلیس سروکار داشته است و نه چنانکه گفته شد در متابولیسم فسفر و کالسیوم او اختلالی هست. هیچگونه اعتیادی ندارد و در خانواده اش کسی باین بیماری دچار نشده است. (رادیوگرافی از ریتین فامیل بیمار عمل آمده که منفی بوده است).

تشخیص و تابلوی بیماری - برای تشخیص تنها رادیوگرافی از ریتین کافی بوده و هیچ بیماری ریوی دیگری وجود ندارد که چنین کالسیفیکاسیون منتشر را در ریه ایجاد نماید و تنها یکبار کافی است که پزشک رادیوگرافی چنین بیماری را مشاهده کند و دفعات بعد آن را تشخیص دهد. ندرتاً تراکم کالسیفیکاسیون ریه ها خفیف و جزئی است و در چنین مواردی است که تشخیص مشکل است و ممکن است با سایر علل که تولید تکلیس ریوی منتشر مینمایند اشتباه شود. با وجود آنکه تغییرات رادیولوژیائی مشخص اند شکل بالینی بیماری ممکن است چندان گویا نباشد.

بیماری غالباً در نزد کودکان و افراد جوان در میگیرد و نظر باینکه بیماری نادری است تا بحال ممکن نشده است که در باب علت و اسباب آن چنانکه باید مطالعه و تحقیق کافی بشود و نظر قطعی داده شده باشد. در هر حال مرضی است با سیر تکاملی طولانی که چندین سال بدرازا میکشد و بالاخره بنارسائی قلب راست و تولید قلب ریوی میانجامد و بیمار بعلت آن در میگذرد.

علائم و نشانه ها بر حسب اینکه بیمار را در کدام مرحله از سیر بیماری مشاهده نمائیم فرق میکند. شروع نارسائی قلب سبب اختفای علائم بیماری اصلی میگردد. قبل ازین

مرحله علامتی وجود ندارد یا اینکه بسیار مختصر است و معمولاً عبارتست از: تنگی نفس که در تعقیب کار و کوشش عارض میشود. در اکثر موارد سرفه هم وجود ندارد. تضادیکه بین علائم مختصر بالینی و علائم فوق العاده واضح رادیولوژیائی موجود است توسط تمام مصنفین گوشزد گردیده است و از مشخصات بیماری در مراحل اولیه است. مشکل است که ارتباط علائم بالینی و تغییرات مرضی ریه‌ها را بیان کرد. انگشتان چماقی را در بسیاری از موارد مانند بیمار ما گزارش داده‌اند ولی نزد برخی از بیماران وجود نداشته است. نزد بیمار ما علائم نارسانائی قلب راست و کبودی و انگشتان چماقی وجود دارد ولی بیمار نمی‌تواند توضیح بدهد که انگشتانش از چه تاریخی بدین وضع درآمده‌اند. علامت فیزیکی برجسته دیگری که در این بیماران دیده میشود وجود رالهای مرطوب ریوی است که در قسمت قدامی، خلفی و طرفی قفسه صدري بگوش میرسد. حتی در قاعده قفسه صدري با وجود عدم نارسانائی قلب رالهای مرطوب را گزارش داده‌اند.

مطالعه اعمال ریوی: از لحاظ فیزیوپاتولوژی ریوی در تمام مواردی که تا ۱۹۶۴ گزارش داده شده تحقیق نشده و در موارد اولیه به تشخیص رادیولوژیائی و آسیب شناسی اکتفا شده است.

(فیزیولوژی ریوی تا ۱ سال پیش تکامل پیدا نکرده بود). در بیمارانی که در طرف ۱ سال اخیر شرح داده و مطالعه شده‌اند بتدریج کمیت و کیفیت امتحانات ریوی بیشتر شده است. تقریباً در نیمی از بیماران فقط ظرفیت حیاتی امتحان شده و در موارد نسبتاً محدود تست های دقیق تری بعمل آمده است.

در بیمار مورد بحث بعلت فقدان وسایل فقط بعضی از آزمون های ریوی صورت گرفت ولی نتیجه همین امتحانات را میتوان با موارد شرح داده شده مؤلفین قبلی مقایسه کرد. در بیمارانی که شرح آنها تا کنون منتشر شده است شدت اختلالات عملی ریوی تقریباً با - شدت علائم بالینی همگام بوده است. در نزد بیمار ما علائم رادیولوژیائی، بالینی، فیزیوپاتولوژیائی ریوی هر سه بشدت نمایان هستند و با مقایسه با اوبسرواسیون های قبلی شاید شدیدترین مورد این بیماری باشد در موارد فعلی نقصان ظرفیت حیاتی تا ۵۰٪ ذکر شده است. کاهش ظرفیت حیاتی قاعدهتاً نتیجه اشغال آلئولها بوسیله میکروولیت ها است و فیروز جدار آلئولها بدون انهدام دار بیست پارانشیم ریوی و یا بعبارت دیگر فیروز بین نسجی است. حجم باقیمانده در بعضی موارد طبیعی بوده (بیمار تامسون و بیمار لوباک و همکاران ولی در بیمار فینکبا:یر

و همکاران و ویسواناتان و در مواردی زیادتر از طبیعی بوده است. نزد بیمار ما حجم باقیمانده دو برابر مقدار طبیعی بوده است.

سرعت تنفس در مبتلایان به میکرو لیتیا زریه طبیعی بوده است یعنی اگر چه ظرفیت حیاتی آنها محدود شده ولی قسمت اعظم هوای ریه را توانسته اند در اولین ثانیه خارج کنند (در حدود ۸۰ درصد). در بیمار ما این نسبت ۷۰ درصد بود. این موضوع نشان می دهد که در این بیماری انسداد راه های هوایی وجود ندارد و عیب اساسی در برونش ها و برونشیول ها نیست بلکه در خود آلویول ها و نسج ریه است.

حداکثر ظرفیت تنفسی در غالب بیماران پائین تر از طبیعی بوده است و نکته جالب اینست که این کاهش بهمان نسبت کاهش ظرفیت حیاتی است (بعلت طبیعی ماندن سرعت تنفسی). میزان تهویه ریتین (بر حسب حجم دقیقه یعنی مقدار هوایی که بطور معمول در هر دقیقه تنفس میشود و مساوی است با حاصل ضرب حجم جاری در تعداد تنفس در دقیقه). در بعضی از بیماران فقط در موقع حرکت زیاد میشده ولی در برخی حتی در موقع استراحت نیز زیاد بوده است. بیمار ما بطور واضح هیپرپنه داشت (۲۰ بار در دقیقه) این علامت قاعدتاً عکس العملی است در برابر ضایعات ریوی است. باین معنی که بیمار میکوشد تا با تنفس بیشتر اکسیژن مورد احتیاج را به بدن برساند. نکته جالب اینکه بیمار برای رفع این احتیاج بر عمق تنفس نمی افزاید بلکه تعداد تنفس در دقیقه را زیاد میکند. توجه این مطلب آسان است زیرا چنانکه گفتیم ظرفیت حیاتی محدود شده در حالیکه سرعت تنفس طبیعی است. باین جهت بیمار از ازدیاد دامنه تنفس یعنی کاری که برایش مشکل است امتناع میورزد و راه آسان تر یعنی هیپرپنه را انتخاب میکند.

توزیع هوای شهیتی در همه مواردی که این آزمایش بعمل آمده یکنواخت نبوده یعنی هوا بطور یکسان در همه نقاط ریتین پخش نمیشده است. (حتی در بیمار لو باک و همکارانش که مرض در مراحل اولیه خود بوده نمایان است). بطوریکه بعضی از مؤلفین باین نتیجه رسیده اند که این اختلال قاعدتاً در همه موارد بیماری باید دیده شود و حتی در مراحل اولیه بروز میکند. در بیمار مورد بحث متأسفانه بعلت فقدان وسایل این آزمایش انجام نگردید ولی در موقع اندازه گیری حجم باقی مانده هلیوم در مدت کوتاهی (دو دقیقه و نیم) در ریتین پخش شده و از اینرو نمیتوان گفت توزیع هوای شهیتی در این مورد یکسان نبوده است. درباره مکانیسم توزیع نایکسان هوای شهیتی توجه قانع کننده ای نشده است.

اختلال در عبور گازها از جدار آلوئولها (دیفوزیون)، در بعضی از بیماران محقق شده است بخصوص در آنهائیکه در بیوپسی فیروز دیواره آلوئولها نمایان بوده است. در بیمار مورد بحث بعلت نداشتن دستگاه لازم این امتحان مهم انجام نگردید ولی میتوان حدس زد که دیفوزیون اکسیژن در این بیمار مختل است زیرا با وجود تنفس زیاد مقدار اکسیژن خون کافی نیست (سیانوز واضح و هیپوکسمی) و در بیوپسی نیز فیروز جدار آلوئولها مشاهده شده است. اختلال دیفوزیون فقط در مورد اکسیژن دیده میشود و چنانکه گفتیم انیدرید کربنیک بعلت قابلیت نفوذ زیاد خود و بعلت هیپرینه میتواند بخوبی دفع شود و باینجهت در بیمار ما نیز مانند سایر مبتلایان به میکروولی تیاژ ریوی فشار انیدرید کربنیک خون شریانی طبیعی بود. (فینکبایر در بیمار خود اسیدوز متابولیک نیز ذکر میکند و آنرا نتیجه هیپوکسمی مزمن میدانند).

کمی واشباع هموگلوبین از اکسیژن در تعداد کمی از بیماران دیده شد و در نزد بیمار ما بخوبی نمایان است (سیانوز واضح، کمبود اکسیژن خون و پولی سیتمی حاصله از آن). علت مهم هیپوکسمی در این بیماران اختلال دیفوزیون اکسیژن است ولی تامسون در بیمار خود نشان داده که توزیع هوا و جریان خون در ریتین هم یکسان نبوده است یعنی در برخی از نقاط ریتین هوا زیاد و خون کم بوده و در بعضی نقاط دیگر خون زیاد و هوا کم بوده است. در هر صورت تبدلات گازی بنحو احسن انجام نمیگیرد. در بیمار مورد بحث پس از استنشاق اکسیژن میزان اشباع بعد طبیعی نرسید و این نکته حاکی از عدم تناسب بین توزیع هوا و خون و یا مقداری آناستوموز بین ورید و شریان در اطراف آلوئولها است. از لحاظ مکانیک تنفس بعلت فقدان وسایل امتحانات اختصاصی تر انجام نگردید ولی در بیماران مؤلفین قبلی و از جمله در بیمار فینکبایر نرمش ریهد (۱) کم و مقاومت راههای هوایی و نسجی بطور خفیف زیاد بوده است.

درمان: از آنجائیکه علت این بیماری نامشخص است درمان سببی وجود ندارد. نظر باینکه تکلیس و ت حجر از ناحیه عروق شعریه شروع میشود و در جدار آلوئولها در آزمایش ریز بینی مونوکلتر، سلولهای عفونی و ارتشاح جدار آلوئولها وجود دارد میتوان حدس زد که یک پدیده التهابی در کار باشد که همان هم سبب فیروز ریهد نیز می شود. باین مناسبت بنظر میرسد که تنها دارویی که بتواند از این عوامل جلوگیری کند استروئیدها هستند. بدینجهت ACTH و کورتیزون را بکار برده اند ولی نتیجه گرفته نشده است یعنی

قبل از استعمال استروئیدها و بعد از آن تست‌های ریوی را انجام داده‌اند ولی تفاوت زیادی مشاهده نشده است. مقدار ابتدائی دارودر روز اول . ۳ میلی‌گرم کورتیزون است و بتدریج از اندازه آن در روزهای بعد کاسته می‌شود و به ۰ میلی‌گرم در روز میرسد و بایستی تا سه ماه این اندازه را ادامه داد. نزد بیمار ما چون باصرار خودش مرخص گردید ممکن نشد بیش از بیست‌روز این دارو مصرف شود.

در صورت وجود نارسائی قلب در سان با دیژیتال لازم و مؤثر است (مانند بیمار مورد بحث که با دیگوکسین کنترل شد). و در صورت بروز عوارض شدید پولی سیتی ثانوی مانند ترموزهای وریدی و فله‌بیت از قصد های مکرر و تزریق سرم ایزوتونیک با احتیاط و داروهای سیتولی‌تیک استفاده باید کرد.

و بالاخره اگر عوارض عفونی ثانوی مربوط بدستگاه تنفسی که ممکن است مرحله آخری بیمار را تشکیل دهد بروز نمود باید آنتی بیوتیکها را بکار برد. زیرا خود عفونت ممکن است سبب نارسائی قلب بشود. بدینجهت باید به بیماران توصیه نمود تا در صورت بروز علائم عفونی تنفسی فوراً به پزشک مراجعه نمایند.

خلاصه: در تاریخ ۱۷/۴/۴۳ مرد ۳۲ ساله کشاورزی بعلت تنگی نفس دربخش ۱ پزشکی بیمارستان رازی بستری میشود و در سمانه بالینی علائم قلب ریوی با تغییر شکل انگشتان دست و پا و سیانوز شدید مشهود میگردد. آزمایشهای پاراکلینیکی بقرار ذیل بودند: گلبول قرمز ۱۰۰۰۰۰۰، گلبول سفید ۸۲۰۰، هموگلوبین ۱۰ گرم، هماتوکریت ۶۹٪ سدیمانتایسون ۶ میلیمتر جیوه در ساعت اول. Ca خون ۱۲ میلی‌گرم در لیتر، فسفر ۴ میلی‌گرم در لیتر تست سالکویچ +++، آلکانا فسفاتاز واحد بودانسکی، در رادیوگرافی از ریتین سرتاسر ریه‌ها بطور یکنواخت تاریک فقط قسمت فوقانی آن دیده میشود و سایه قلب و مדיاستن کاملاً در زیر آن مخفی شده‌اند. در رادیوگرافی کلیه‌ها سنگ کلیه چپ مشهود است بیوپسی از ریه با برنکوسکوپی میکرولیتیاز ریه را نشان داد. در آزمون‌های فیزیولوژیائی حجم ریوی محدود، حجم باقیمانده افزایش یافته، تهویه ریوی نیز زیاد شده بود. حداکثر ظرفیت تنفسی کاهش یافته و اکسیژن خون نیز دچار کمبود گردیده و همه این عوارض مؤید این هستند که ضایعات بیمار از نوع تقلیلی (۱) است.

میکرولیتیاز ریوی بیماری نادری است که در آن بیماری ذرات آهکی (کالسیفیه) متورق در داخل حبابهای سرتاسر ریه تولید میگردد بدون اینکه در وجود بیمار اختلالی در

متابولیسم کلسیم و فسفردر کار باشد. علل و اسباب آن نامعلوم و تنها علائم رادیولوژیائی که نسبت به علائم بالینی واضح تر است برای تشخیص کافی است. بیوپسی از ریه وجود اجسام پوست در پوست داخل آلونولی نشان میدهد. نتایج آزمونهای ریوی با موارد مؤلفین قبلی مقایسه شده است. علائم بالینی در ابتدای امر بسیار مختصر و منحصر به تنگی نفس و وجود رالهای سرطوب در قاعده ریه ها است و بتدریج که بیماری پیش میرود علائم قلب ریوی، نارسائی قلب، پولی سیتمی ثانوی همراه با تغییر شکل انگشتان و قفسه صدی پیدا میشود و بیماران یا بعلت نارسائی قلب و یا عنونت ریوی ثانوی در معرض خطرند. درمان اتیولوژیائی وجود ندارد. درمان نارسائی قلب و عفونت ثانوی در صورت لزوم وجود دارد.

توضیح - نظریاتیکه چنانکه در ابتدای این مقاله گفته شد وضع رادیولوژیائی ریه در میکروولی تیز بصورتی است که از همان نظر اول تشخیص را روشن میسازد باینجهت عمداً از ورود در تشخیص افتراقی بخصوص تشخیص افتراقی رادیولوژیائی خودداری کردیم.